



Dr. Luiz Carlos Bertoni - Médico - CRM-PR 5779

Dra. Camila B. de Souza Bertoni - Fisioterapeuta



Cálculos Renais

Na minha vida sempre tive uma grande interrogação em minha cabeça: **como um vírus pode infectar o corpo humano e causar doença?** O vírus é uma molécula de DNA ou RNA e o corpo humano é um sistema complexo. O corpo humano tem recursos para enfrentar praticamente todas as ameaças externas e internas por isso que sobrevivemos ao longo dos milênios sem o uso dos recursos modernos. Para mim a pergunta foi respondida recentemente, pois isso só ocorre quando o corpo está em desequilíbrio. Por analogia, o desequilíbrio do corpo leva a qualquer tipo de doença, em compensação quando o corpo mantém em equilíbrio ele permanece saudável.

CEDILON

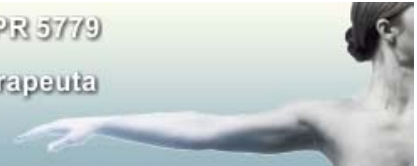Paciente: R. [REDACTED] P. [REDACTED] Idade: 62 anos
Médico: DR JOSE LUIZ SELLA
Data: 21/05/2010 Reg.: 753EC

LAUDO ECOGRAFICO
APARELHO SONOACE X 8

- 1.) **FIGADO:** apresentando formato e volume normais. Contornos e superfície regulares.
- Parênquima homogêneo e com ecogenicidade normal. Veias supra-hepáticas, veia porta e canaliculos biliares intra-hepáticos sem alterações.
- 2.) **VESICULA BILIAR:** tópica, em repleção, tem formato e volume normais. Apresenta paredes finas e superfície interna lisa. Conteúdo anecóico.
- Hepatocolédoco de calibre normal.
- 3.) **PANCREAS:** visualizado em toda sua extensão, apresentando formato e volume normais. Parênquima homogêneo.
- 4.) **BAÇO:** apresenta formato e volume normais. Contornos e superfície regulares. Parênquima homogêneo.
- 5.) **RINS:** tópicos, apresentando mobilidade preservada aos movimentos respiratórios e áreas peri-renais sem alterações. **Rim Direito** tem formato e volume normais. Contornos e superfície regulares. Apresenta arquitetura habitual, textura preservada e boa diferenciação córtico-medular. Sistema pielocalicial sem imagens de litiasis ou ectasias.
Rim Esquerdo tem formato e volume normais. Contornos e superfície regulares. Apresenta arquitetura habitual, textura preservada e boa diferenciação córtico-medular.
- Observa-se litíase no grupo calicial médio que mede **0,4 cm**. Sistema pielocalicial sem imagens de ectasias.
- 6.) **RETROPERITONEO:** observa-se grandes vasos com calibre e trajeto normais. Não há imagens de lesões expansivas.
- 7.) **BEXIGA:** em repleção, simétrica, tem paredes finas e conteúdo anecóico.
- 8.) **PROSTATA:** apresenta formato globoso e volume aumentado. Contornos regulares. Parênquima homogêneo. Diâmetros da próstata 4.1 x 3.0 x 5.9 cm.
- Peso prostático estimado: 37 gramas (valor de referência até 20 gramas).

I.D.: Ecografia compatível com:
- **Litíase intra-renal à esquerda.**
- **Hipertrofia prostática.**
- **Demais órgãos descritos morfológicamente normais.**

Dra. Sandra M. Antoniassi
CRM 12.261



RP – 62 anos – me procurou final de julho de 2010 dizendo que estava preocupado tinha cálculos renais. Ele tinha feito o primeiro exame ecográfico no dia 21/5/2010 e o laudo médico mostrou um cálculo renal no rim esquerdo de 0,4 cm. Procurou outro médico novamente o exame foi solicitado e foi feito no dia 12/7/2010. O exame ecográfico mostrou que se formou mais um cálculo no rim direito (0,4 cm) e o do lado esquerdo aumentou de tamanho (0,7 cm).

NOME : R. P.
MÉDICO: DR. ANTONIO FERNANDES NETO
DATA: 12/07/2010

RELATÓRIO ECOGRÁFICO

RIM ESQUERDO - Em posição habitual, com boa mobilidade, demonstrando forma, volume e contornos normais. Parênquima normoespesso, com boa diferenciação córtico-medular.
Visualiza-se cisto anecóico com 1,5cm no terço inferior.
Evidencia-se cálculo de 0,6cm no cálice médio.
Ausência de ectasia.
Ureter não dilatado.

RIM DIREITO - Em posição habitual, com boa mobilidade, demonstrando forma, volume e contornos normais. Parênquima normoespesso, com boa diferenciação córtico-medular.
Visualiza-se cisto anecóico com 1,1cm no terço superior.
Evidencia-se cálculo de 0,4cm no cálice médio.
Ausência de ectasia.
Ureter não dilatado.

DIÂMETROS RENAIS	RIM ESQUERDO	RIM DIREITO
-Longitudinal	11,1cm	11,0cm
-Antero-posterior	5,8cm	6,2cm
-Latero-lateral	5,5cm	5,8cm
-Parênquima	2,0cm	2,0cm

BEXIGA – Repleta e pouco espessada.
Volume residual calculado em 6mls após a 1ª. micção.

PRÓSTATA - Em posição habitual, simétrica, aumentada de volume, apresentando contornos regulares e textura homogênea, com proeminência leve de lobo médio.
Não visualizado nódulo periférico.

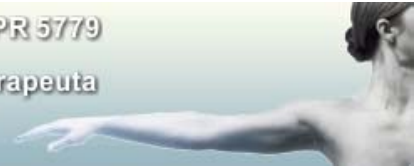
PRÓSTATA MEDINDO
- Longitudinal - 5,4cm
- Antero-posterior - 5,0cm
- Transversal - 5,6cm
- Peso prostático aproximado de 80grs.

VESÍCULAS SEMINAIS - Em posição habitual, simétrica, apresentando forma, volume, contornos e textura homogênea.

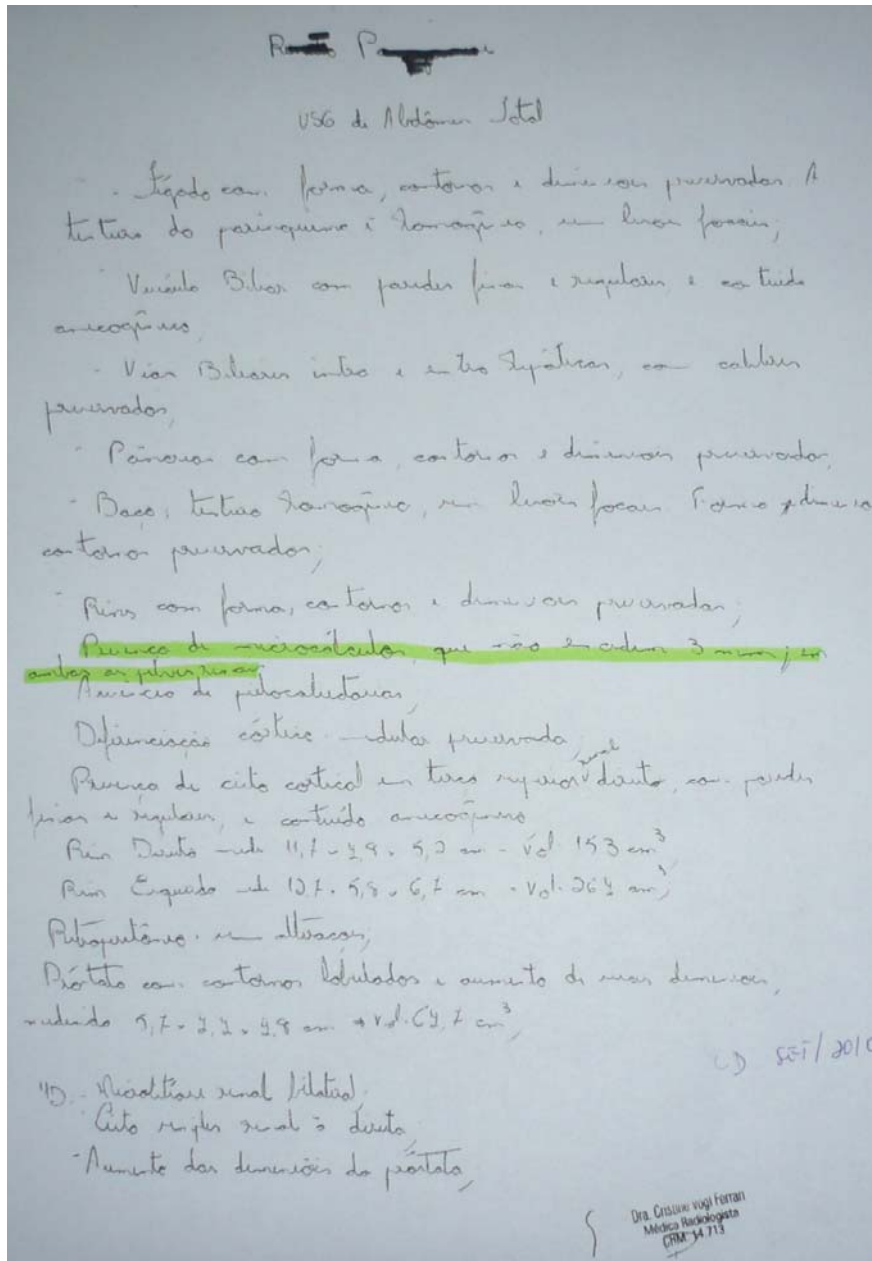
I.D.

- 1- Cistos simples em Rins.
- 2- Cálculos em Rins.
- 3- Próstata aumentada de volume, regular e homogênea, com proeminência leve sugerindo HPB.

Dr. André Luis Tirolli
CRM 14723



Foi feito o tratamento com BT e no final de setembro de 2010. Dois meses após foi solicitado novo exame ecográfico (setembro 2010). O exame ecográfico mostrou micro-cálculos que não excediam 0,03 cm de tamanho.



O tratamento foi feito com Body Talk (BT), sem uso de medicamentos ou cirurgia.
Londrina (PR), 19/12/2011

IMPORTANTE

AS DÚVIDAS E PERGUNTAS DEVERÃO SER LEVADAS AO SEU ESPECIALISTA EM **BODYTALK** PARA ESCLARECIMENTO.

As informações disponíveis no site www.bodytalklondrina.com.br possui caráter informativo e educativo.

Dr. Luiz Carlos Bertoni