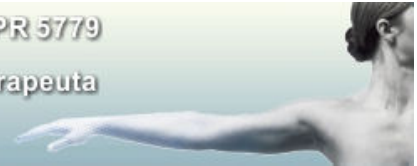



Dr. Luiz Carlos Bertoni - Médico - CRM-PR 5779

Dra. Camila B. de Souza Bertoni - Fisioterapeuta



Hemangioma hepático e dor abdominal

CLMR, mulher, 45 anos – Veio ao meu consultório para tratar uma dor abdominal que a acometia há 3 anos, embora as consultas anteriores não acharam nada que justificasse a dor. Também tinha um hemangioma hepático (achado ecográfico) no exame do 14/7/2011 e no exame do dia 2/6/2012 feito pela mesma instituição mostrou que tinha desaparecido. E faz 6 meses que a paciente não refere a dor abdominal. O tratamento realizado foi o equilíbrio do corpo.

USPAR
CONFIANÇA EM DIAGNÓSTICO

Paciente: [REDACTED] Idade: 43A
Médico: MILTON OGAWA Código: 132726
Data: 14/07/2011

DADOS CLÍNICOS
Gesta: 0 Para: 0 Indicação: Avaliação de abdômen total.

RELATÓRIO ECOGRÁFICO
Exame realizado com transdutor convexo de 2 a 4 Mhz

FÍGADO

- Visualizado em toda sua extensão, apresentando forma, volume e contornos normais.
- Parênquima hepático uniforme, homogêneo, de ecogenicidade normal, exceto por pequena área nodular em lobo direito (topografia do segmento VI de Couinaud), medindo cerca de 1,0 x 0,6 cm. É hiperecótica, de contornos regulares e limites definidos.
- Veias supra-hepáticas, sistema porta e canalículos biliares intra-hepáticos sem alterações.

VESÍCULA BILIAR

- Apresentando forma e volume normais, medindo 5,0 x 1,9 x 2,1 cm.
- Paredes finas. Superfície interna lisa e regular.
- Contém bile anecótica, sem litíase.
- Ducto hepatocolédoco sem dilatação. Mede 0,5 cm de diâmetro.

PÂNCREAS

- Individualizado, apresentando forma, volume e ecotextura normais.
- Wirsung sem dilatação.

RIM DIREITO:

- Não visualizado em sua loja habitual ou em cavidade abdominal.

RIM ESQUERDO:

- Forma, volume, superfície e contornos normais. Parênquima de textura e arquitetura habituais, com boa diferenciação córtico-medular.
- Notam-se cálculos medindo:
 - 0,30 cm de diâmetro, localizado no grupo calicial superior.
 - 0,34 cm de diâmetro, localizado no grupo calicial médio.
- Ausência de hidronefrose.

DIÂMETROS RENAI

- Rim esquerdo: 10,7 x 5,1 x 5,2 cm

RETROPERITÔNIO

- Grandes vasos de calibre e trajeto normais.
- Ausência de lesões expansivas.

Dr. Silvio Takao Omori Dra. Sara Sayed Dr. Paulo Roberto B. Castro Dra. Isabela G. Spironelli
43 3324-7069
Av. Bandeirantes, 1141 - Vila Ipiranga
Cep 86010-020 - Londrina - PR
uspar@uspar.com.br
www.uspar.com.br


Dra. Marcielle M. O. Primon Dr Renato Sato Capelari Dr Jose Stawinski Filho

■ CARIOTIPOLOGIA ■ DENSITOMETRIA ÓSSEA ■ ECOCARDIOGRAFIA ■ LABORATÓRIO ■ MAMOGRAFIA CONVENCIONAL ■ MAMOGRAFIA DIGITAL ■ RAIOS-X CONVENCIONAL ■ RAIOS-X DIGITAL ■ ULTRASSONOGRAFIA



Dr. Luiz Carlos Bertoni - Médico - CRM-PR 5779

Dra. Camila B. de Souza Bertoni - Fisioterapeuta



Paciente: [REDACTED]
Médico: MILTON OGAWA
Data: 14/07/2011

Idade: 43A
Código: 132726

BAÇO

- Demonstrando forma, volume, superfície e contornos normais. Parênquima homogêneo.

BEXIGA

- Em repleção, simétrica, centrada, com paredes lisas e regulares. Contém urina anecóica livre de ecoestruturas ou sedimentos.

Não visualizamos sinais de ascite.

ÚTERO

- Em ante-verso-flexão, simétrico, centrado, apresentando forma, volume, superfície e contornos normais.
- Miométrio uniforme, sem nódulos.
- Eco endometrial mediano e regular.
- Cavidade uterina vazia.

DIÂMETROS DO ÚTERO

- Longitudinal: 6,8 cm Anteroposterior: 1,7 cm Transversal: 2,7 cm
- Volume uterino: 16 cm³ (Referência para menacme de paridade 0: até 80 cm³)

ANEXOS

- Ausência de massas, cistos ou imagens que sugiram anormalidades em topografia anexial.

Fundo de saco posterior livre.

IMPRESSÃO ECOGRÁFICA:

- Área nodular densa em lobo direito hepático, aspecto de hemangioma.
- Rim direito não visualizado ao exame.
- Litíase intrarrenal à esquerda, sem hidronefrose.
- Demais órgãos acima descritos morfológicamente normais.

Dr. Silvio Takao Omori

Dra. Sara Sayed

Dr. Paulo Roberto B. Castro

Dra. Isabela G. Spironelli

43 3324-7069

Av. Bandeirantes, 1141 - Vila Ipiranga

Cep 86010-020 - Londrina - Pr

uspar@uspar.com.br

www.uspar.com.br



Dra. Marciele M. O. Primon

Dr Renato Sato Capelari

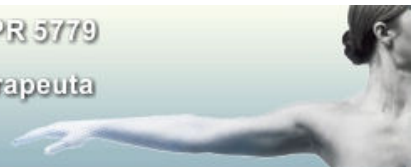Dr Jose Stawinski Filho

CARDIOLOGIA DENSITOMETRIA ÓSSEA ECOCARDIOGRAFIA LABORATÓRIO MAMOGRAFIA CONVENCIONAL MAMOGRAFIA DIGITAL RAIOS-X CONVENCIONAL RAIOS-X DIGITAL ULTRASSONOGRAFIA



Dr. Luiz Carlos Bertoni - Médico - CRM-PR 5779

Dra. Camila B. de Souza Bertoni - Fisioterapeuta



Av. Bandeirantes, 1.141 - Fone/Fax (43) 3324-7069 - Londrina-PR

Paciente [REDACTED]
Médico: **ALCIDES MARROCOS DE ANDRADE**
Data: **02/06/2012**

Idade: **44A**
Código: **178612**

DADOS CLÍNICOS

Indicação: Avaliação de abdômen total.

RELATÓRIO ECOGRÁFICO

Exame realizado com transdutor convexo de 2 a 4 Mhz

FÍGADO

- Visualizado em toda sua extensão, apresentando forma, volume e contornos normais.
- Parênquima hepático uniforme, homogêneo, sem nódulos e de ecogenicidade normal.
- Veias supra-hepáticas, sistema porta e canalículos biliares intra-hepáticos sem alterações.

VESÍCULA BILIAR

- Apresentando forma e volume normais.
- Paredes finas. Superfície interna lisa e regular.
- Contém bile anecóica, sem litíase.
- Ducto hepatocolédoco sem dilatação.

PÂNCREAS

- Individualizado, apresentando forma, volume e ecotextura normais.
- Wirsung sem dilatação.

RINS

- Rim direito não visualizado em sua loja habitual.
- Rim esquerdo visualizado em sua loja habitual, demonstrando mobilidade e áreas perirrenais sem alterações.

RIM DIREITO:

- Não visualizado - agenesia referida.

RIM ESQUERDO:

- Mede : 11,6 x 3,7 x 5,5 cm

RETROPERITÔNEO

- Sem alterações. Grandes vasos de calibre e trajeto normais.
- Ausência de lesões expansivas.

Dr. Silvio Takao Omori

Dra. Sara Sayed

Dr. Paulo Roberto B. Castro

Dr. Jose A. Stawinski Filho

Dra. Isabela G. Spironelli

Dr. Eurelio R. Lima

Dra. Ana F. W. A. Padilha

Dra. Marcele M. O. Primon

D. Jose Vicente Garcia Veloz

Ultrassonografia - Densitometria Óssea - Ecocardiografia - Mamografia - Laboratório - Raios-X - Cardiotocografia
Mamografia Digital - Raios-X Digital



Dr. Luiz Carlos Bertoni - Médico - CRM-PR 5779

Dra. Camila B. de Souza Bertoni - Fisioterapeuta



Av. Bandeirantes, 1.141 - Fone/Fax (43) 3324-7069 - Londrina-PR

Paciente: [REDACTED]
Médico: **ALCIDES MARROCOS DE ANDRADE**
Data: **02/06/2012**

Idade: **44A**
Código: **178612**

BAÇO

- Demonstrando forma, volume, superfície e contornos normais. Parênquima homogêneo.

BEXIGA

- Em repleção, simétrica, centrada, com paredes lisas e regulares. Contém urina anecóica livre de ecoestruturas ou sedimentos.

Não visualizamos sinais de ascite.

ÚTERO

- Em ante-verso-flexão, simétrico, centrado, apresentando forma, volume, superfície e contornos normais.
- Miométrio uniforme, sem nódulos.
- Eco endometrial mediano e regular
- Cavidade uterina vazia.

DIÂMETROS DO ÚTERO

- Longitudinal: 5,9 cm Anteroposterior: 2,2 cm Transversal: 3,4 cm
- Volume uterino : 22 cm³ (Referência para pós-menopausa : até 70 cm³)

ANEXOS

- Ausência de massas, cistos ou imagens que sugiram anormalidades em topografia anexial.

OVARIOMETRIA

- Ovário direito : 1,9 x 1,1 x 1,3 cm Volume: 1,5 cm³
- Ovário esquerdo : 1,8 x 1,1 x 1,5 cm Volume: 1,6 cm³
- Volume ovariano normal : 1 a 5 cm³

Fundo de saco posterior livre.

IMPRESSÃO ECOGRÁFICA:

- Rim direito não visualizado ao exame - agenesia referida.
- Ovarios de volumes discretamente reduzidos .

Dr. Sílvio Takao Omori

Dra. Sara Sayed

Dr. Paulo Roberto B. Castro

Dr. Jose A. Stawinski Filho

Dra. Isabela G. Spironelli

Dr Eurelio R. Lima

Dra. Ana F. W. A. Padilha

Dra. Marciele M. O. Primon

D. Jose Vicente Garcia Veloz

Ultrassonografia - Densitometria Óssea - Ecocardiografia - Mamografia - Laboratório - Raios-X - Cardiotocografia
Mamografia Digital - Raios-X Digital

IMPORTANTE

AS DÚVIDAS E PERGUNTAS DEVERÃO SER LEVADAS AO SEU ESPECIALISTA EM **BODYTALK** PARA ESCLARECIMENTO.

As informações disponíveis no site www.bodytalklondrina.com.br possui caráter informativo e educativo.

Dr. Luiz Carlos Bertoni