DERMATITE ATÓPICA

TRATAMENTO IMUNOTERAPICO E EPIGENÉTICO

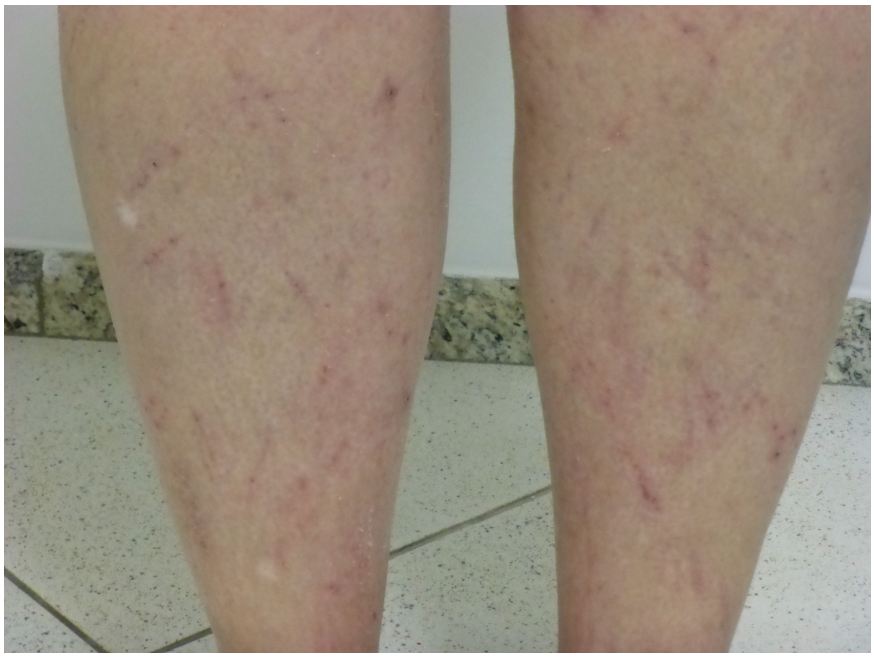

Foto 1 - 20/abril/2017

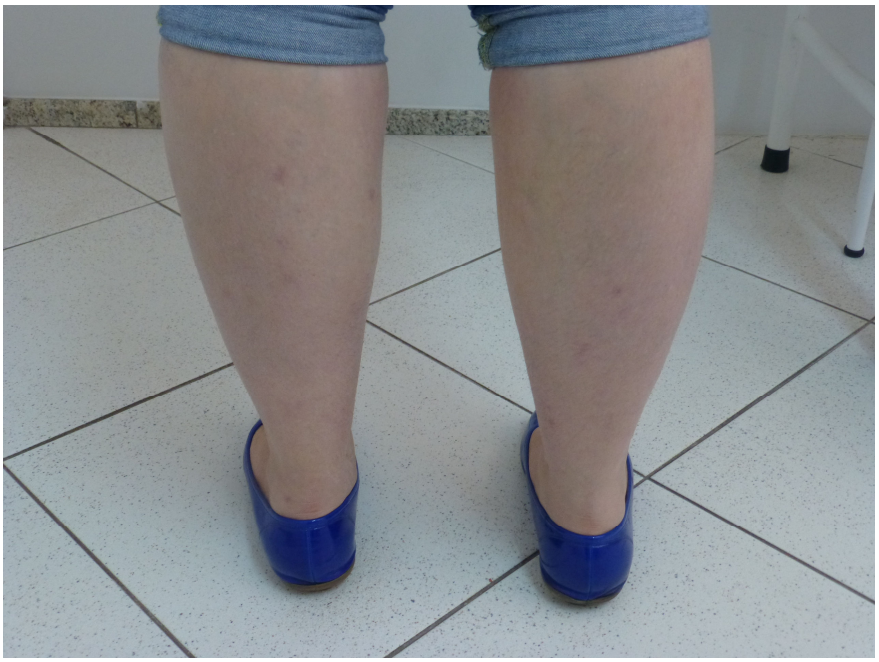

Foto 2 - 26/junho/2017

SINTOMAS

A cliente apresenta um quadro de **rinite alérgica** desde a infância, nas crises apresentava espirros em salva, coriza aquosa +++, nariz entupido, coceira nos olhos, as crises diminuíram ao longo do tempo, atualmente apresenta 1 ou 2 crises por ano.

DLF - 31 anos, e há 10 anos, passou apresentar crise de prurido (coceira) intenso e persistente não melhorando com antialérgicos ou mesmo corticosteróides.

Apresentava lesões eritematosas descamativas, pruriginosas nas dobras dos braços e pernas. Escoriações (arranhões pelo corpo inteiro). Como vinha fazendo uso abusivo de corticosteróides iniciei a retirada dos corticosteróides.

Testes para ácaros positivos +++ **Blomia tropicalis**, **Dermatophagoides pteronissinus/farinae** (mix) e **Tyrophagus putrescentiae**.

TRATAMENTO

O tratamento esta sendo feito com imunoterapia específica (em andamento) para ácaros acima e foram feitas e a correção epigenética no tratamento da **Dermatite Atópica**.

OBSERVAÇÃO

Os resultados até o momento nos casos tratados por meio de imunoterapia especifica e epigenética mostram resultados de cura próximo a 95% dos casos.

IMPORTANTE

AS DÚVIDAS E PERGUNTAS DEVERÃO SER LEVADAS AO SEU ESPECIALISTA EM ALERGIA PARA ESCLARECIMENTO.

As informações disponíveis no site www.bodytalklondrina.com.br possui caráter informativo e educativo.

Londrina (PR), 30 OUTUBRO de 2017

Dr. Luiz Carlos Bertoni